

 **PACT**²⁰⁰
cumdente



Wissenschaftliches Produktdossier & Anwendungshinweise
Photo-aktivierte Chemotherapie (PACT)

1. Photo-aktivierte Chemotherapie (PACT 200)
 2. In-vitro Studien
 3. Klinische Anwendung: Systembestandteile
 - 3.1. Klinische Anwendung am Beispiel der Endodontologie
 - 3.2. Klinische Anwendung am Beispiel der CP-Behandlung
 - 3.3. Klinische Anwendung am Beispiel der Parodontologie
 - 3.4. Klinische Anwendung am Beispiel der Periimplantitis-Therapie
 4. Klinische Studien
 - 4.1. Photodynamische Therapie von Wurzelkanälen
 - 4.2. Photodynamische Therapie von kariösen Läsionen
 - 4.3. Photodynamische Therapie in der PA- und Periimplantitis-Therapie / von Sofortimplantationen
- Literaturverzeichnis

1. Photo-aktivierte Chemotherapie (PACT 200)

Das Prinzip der Photo-aktivierten Chemotherapie beruht auf dem Abtöten von Bakterien mittels eines Photosensitizers (Toloniumchlorid (=TBO)), der bei Bestrahlung (30 – 60 s, je nach Anwendungsgebiet) mit Licht einer Wellenlänge von 635 nm mit einer Leistung von bis zu 200 mW aktiven Sauerstoff bildet. Dieser zerstört die Zellwände der Bakterien und führt zum Absterben der Keime (Abb.1). Das PACT 200-System wurde im Verlauf einer Vielzahl von Studien entwickelt und betreffend der Effizienz überprüft. Die Ergebnisse sind im Folgenden zusammengefasst.

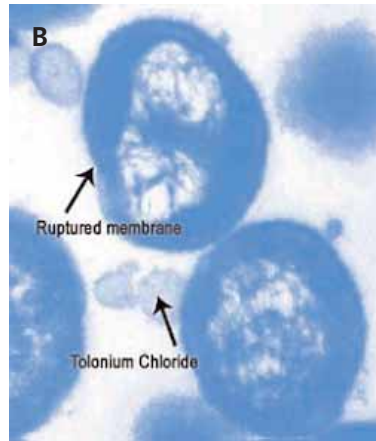
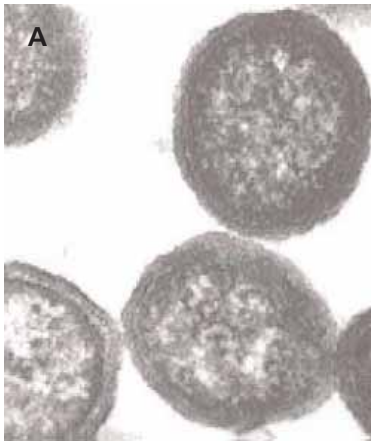


Abb.1:

A: Bakterien vor der Photo-aktivierten Chemotherapie.

B: Zerstörung der Zellwände (ruptured membrane) nach der Photo-aktivierten Chemotherapie mit Tolonium Chloride. Über 99,9 % aller oralen Bakterienarten werden abgetötet.

2. In-vitro Studien

Erste Untersuchungen wurden an Bakterien, welche in Nährstofflösungen kultiviert wurden, durchgeführt und ergaben folgende Ergebnisse:

- Die optimale Wellenlänge des Laserlichts beträgt 635 nm (rot).
- Die optimale TBO-Konzentration der wässrigen PACT-Lösung liegt bei 13 – 15 mg/ml (pH = 5.0 – 5.5)
- Die Effizienz des PACT ist abhängig von der Energiedosis (Laserleistung x Zeit)
- Durch eine einmalige Anwendung des PACT (80 mW/90 s) werden alle Bakterien in Nährstofflösungen (bis zu 10^9 cfu/ml) vollständig abgetötet
- Einige Bakterienarten sind weniger resistent und werden bei Konzentrationen bis zu 10^{12} cfu/ml innerhalb von 30 s abgetötet.
- Die alleinige Anwendung der TBO-Lösung oder des Lasers hat keinen Effekt.
- Die folgenden Bakterienarten können mittels PACT eliminiert werden:
 - *Streptococcus mutans*
 - *Total streptococcus*
 - *Streptococcus sobrinus*
 - *Streptococcus intermedius*
 - *Actinomyces*
 - *Lactobacillus*
 - *Prevotella intermedia*
 - *Prevotella intermedia*
 - *Peptostreptococcus micros*
 - *Fusobacterium nucleatum*
 - *Enterococcus faecalis*

Um die Effizienz des PACT unter pseudo-klinischen Bedingungen zu untersuchen, wurden weitere Studien an mit *Streptococcus mutans* kontaminierten Kollagen-Matrices als Modell für kariöses Dentin sowie an frisch extrahierten Zähnen durchgeführt. Die Resultate dieser Untersuchungen bestätigen die vorangegangenen Ergebnisse:

- Mittels PACT (optimale TBO-Konzentration) wurden alle Bakterienarten sogar in stark infiziertem Dentin (10^9 cfu) innerhalb von 60 s bei 200 mW abgetötet
- In infiziertem Dentin benötigt die TBO-Lösung 30 – 60 s, um die Zellwände aller Bakterien zu belegen, im Kollagenmodell bis zu 180 s.

3. Klinische Anwendung: Systembestandteile

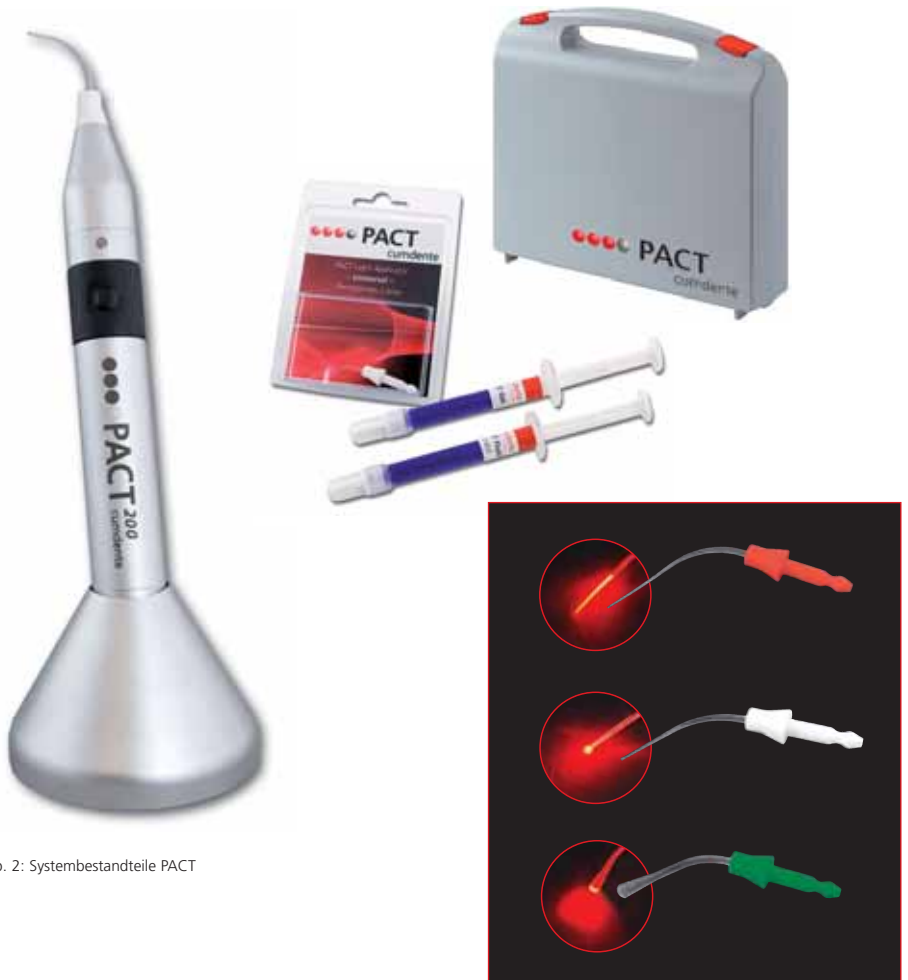

Abb. 2: Systembestandteile PACT

Wirkungsweise:

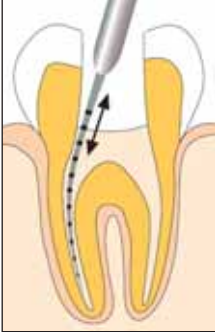Das PACT-System besteht aus zwei Komponenten:

- PACT 200-Lösung /-Gel: (Toloniumchlorid)
- PACT 200-Laser: Hochentwickeltes Rotlichtlaser-Handstück mit einer zur Aktivierung der Markerlösung speziell abgestimmten Lichtleistung (200 mW) und Wellenlänge (635 nm)

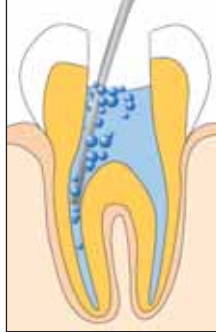3.1. Klinische Anwendung am Beispiel der Wurzelkanal-Desinfektion



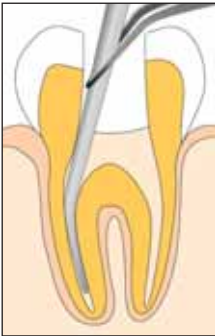Abb. 3: Photoaktivierte Chemotherapie eines Wurzelkanals



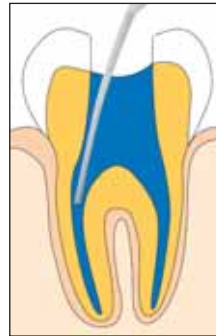1. Zahn trepanieren, isolieren, Wurzelkanäle auf Arbeitslänge mechanisch aufbereiten.



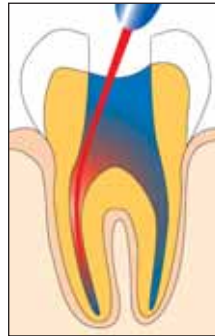2. Wurzelkanäle spülen (z. B. Natriumhypochlorid-Lösung) und anschließend konditionieren (z. B. Prep-Gel).



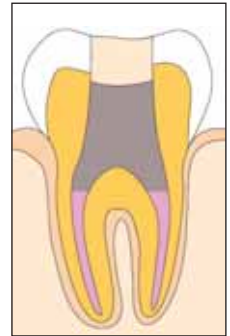3. Kanäle mit Papierspitzen gründlich trocknen.



4. Kanäle mit PACT Fluid (Spritze und Kanüle) füllen, 60 s einwirken lassen.



5. Kanäle nach Einbringen des PACT Light Guide Endo über die gesamte Aufbereitungslänge mit PACT 200-Licht (je 60s) bestrahlen.



6. Lösung ausspülen, trocknen und Wurzelkanäle füllen (WF) und Kavität verschließen.

3.2. Klinische Anwendung am Beispiel der Kariestherapie

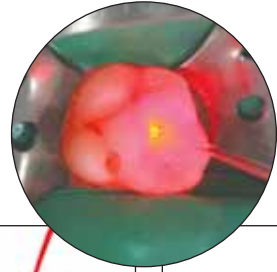
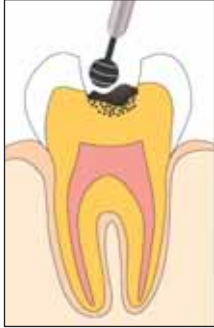
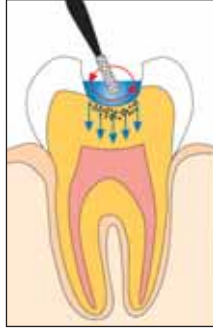
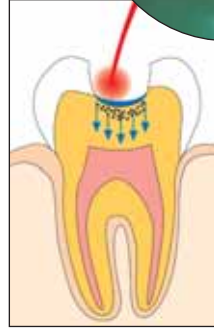Abb. 4: Photo-aktivierte Chemotherapie einer CP



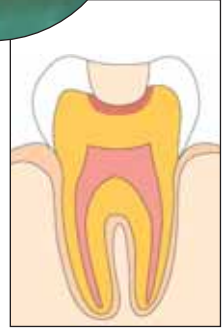1. Zugangskavität präparieren, trocken legen, Schmelzkaries und erweichtes Dentin schonend entfernen. Pulpa wenn möglich nicht eröffnen.



2. PACT-Gel in der gesamten Kavität z. B. mittels Microbrush auftragen und einarbeiten (60 s).



3. PACT Light Guide Universal im Zentrum der Läsion platzieren (direkt über Oberfläche) und 30 s belichten (PACT 200).



4. Wundverband, adhäsiver Verschluss/Füllung.

3.3. Klinische Anwendung am Beispiel der Behandlung einer persistenten Parodontitis

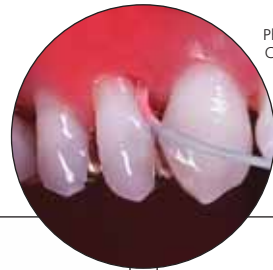
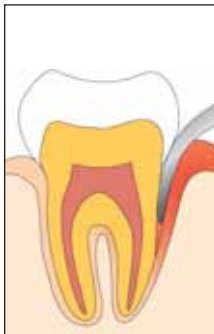
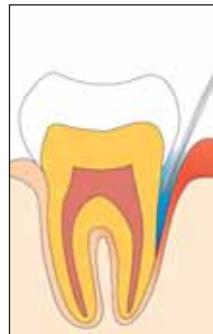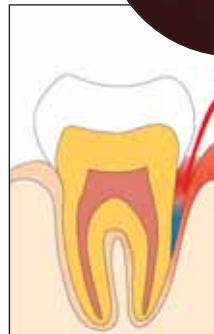Abb. 5: Photo-aktivierte Chemotherapie einer Zahnfleischtasche



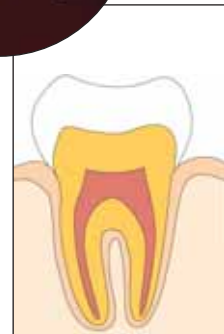1. Zahn- und Wurzeloberflächen mechanisch reinigen, Biofilme entfernen (z. B. Ultraschall).



2. PACT Gel direkt nach mechanischem Instrumentieren mittels Spritze und Kanüle in die parodontale Tasche einbringen, 60 s einwirken lassen.

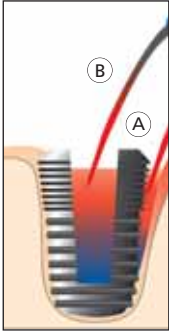


3. Betroffene Stellen nach Einbringen der PACT Light Guide Universal mit PACT 200-Licht bestrahlen (30 s).

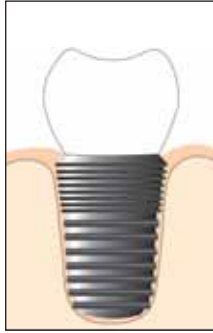

4. Resultat: Entzündungsfreie Resttasche, u.U. langes Saumepithel.

3.4. Klinische Anwendung am Beispiel der Behandlung einer peri-implantären Entzündung



1. Implantatkörper mechanisch reinigen. PACT-Gel innen und außen applizieren, 60s einwirken lassen und mittels PACT 200-Licht je 60s behandeln.



2. In der selben Sitzung kann falls erforderlich augmentiert werden.

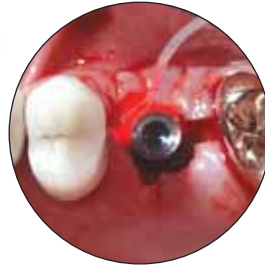

Abb. 6:
Photo-aktivierte
Chemotherapie
bei einer
Periimplantitis

4. Klinische Studien

4.1. Photodynamische Therapie von Wurzelkanälen

Zur Bestimmung der Effizienz der photodynamischen Therapie bei endodontischen Behandlungen wurden primär zwei Studien durchgeführt. In beiden Studien wurde der Grad der Infektion in den Wurzelkanälen zu bestimmten Punkten der Wurzelbehandlung bestimmt.

Die erste Studie, an der sechs Patienten teilnahmen, diente zunächst zur Evaluierung einer geeigneten Vorgehensweise bei der Probenahme von infiziertem Gewebe ohne eine weitere Kontamination. Alle Zähne wurden mittels Kofferdam isoliert und die Zahnkronen wurden mittels PAS desinfiziert. Nach Schaffung der Zugangskavität wurde die Kanalöffnung erweitert und mit einem sterilen Instrument Proben von der Kanalwand genommen. Diese wurden anschließend mikrobiologisch untersucht. Die Wurzelkanäle wurden aufbereitet, wobei vor jedem Instrumentenwechsel mit 1 % NaOCl gespült wurde. Nach der Aufbereitung wurden die Kanäle mit Salzlösung gespült. Ein weiteres steriles Instrument wurde in den Kanal eingeführt und eine Probe von der Dentinoberfläche genommen, welche ebenfalls mikrobiologisch untersucht wurde. Schließlich wurden die Kanäle mittels photodynamischer Therapie behandelt und eine weitere mikrobiologische Probe wurde genommen. Die Ergebnisse sind in Abb.8 dargestellt und zeigen, dass nach einer konventionellen Wurzelkanalaufbereitung noch restliche Keime im Kanal verbleiben. Diese wurden durch die photodynamische Therapie – mit Ausnahme eines Falls, bei welchem eine Kontamination bei der Probenahme erfolgte – vollständig entfernt.

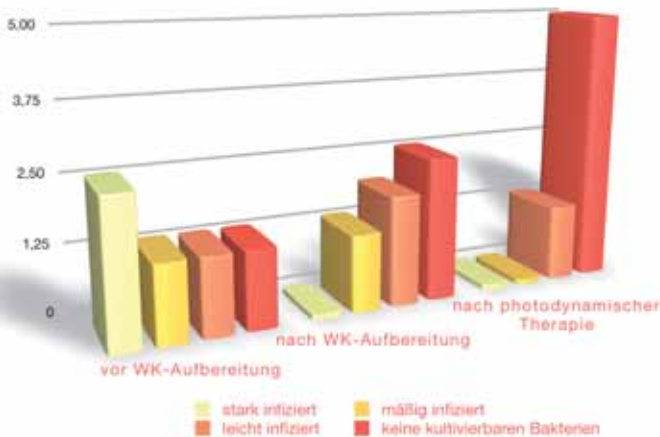


Abb.8: Studie 1: Sechs Wurzelkanäle vor und nach photodynamischer Therapie.

PACT

In einer zweiten Studie wurden insgesamt 32 Kanäle behandelt. Das Vorgehen war ähnlich zu dem der vorherigen Studie, jedoch wurden hier bei der Wurzelkanalaufbereitung zwei Spüllösungen (20 % Zitronensäure, gefolgt von 2.25 % NaOCl) verwendet. Die Kanalaufbereitung erfolgte wie gehabt. Proben wurden vor und nach der Wurzelkanalaufbereitung sowie nach der photodynamischen Therapie genommen. Die Ergebnisse sind in Abb. 9 dargestellt.

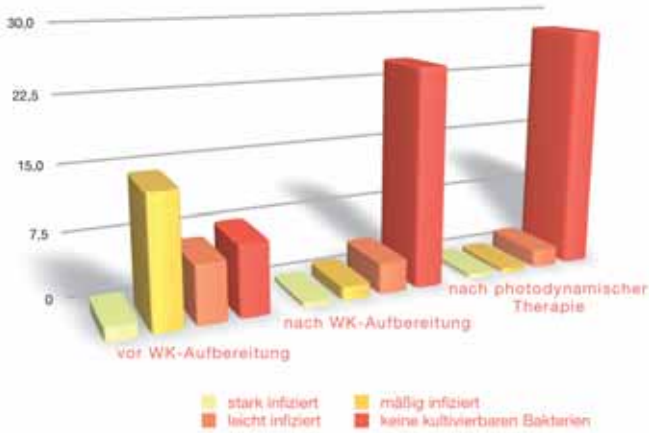


Abb.9: Studie 2: 32 Wurzelkanäle vor und nach photodynamischer Therapie.

Keiner der Patienten berichtete über Schmerzen nach der Obturation und klinische Untersuchungen zeigten, dass alle Zähne symptomfrei und percussionsunempfindlich waren. Auch die röntgenographischen Untersuchungen waren ohne Befund. Zeitnahe Nachuntersuchungen zeigten, dass eine photodynamische Therapie außerdem zu einer schnelleren post-operativen Regeneration des Knochens führt.

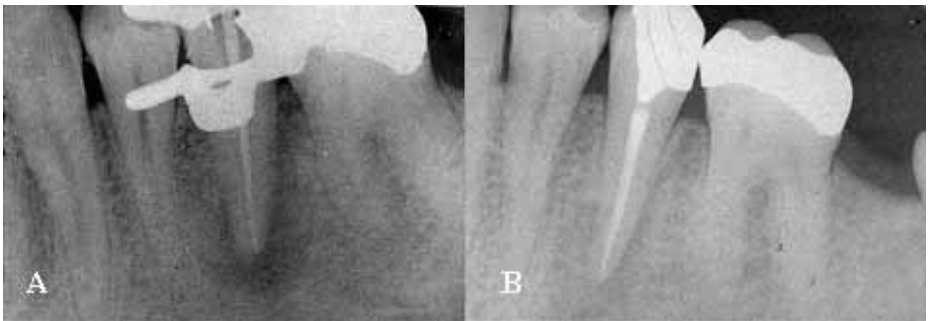


Abb.10:

A: Apikale Radioluzenz nach Wurzelkanalfüllung.

B: Schnelle Regeneration des Knochens nach 9 Monaten.

4.2. Photodynamische Therapie von kariösen Läsionen

Ziel der klinischen Studie war die vollständige Eliminierung von Bakterien in einer kariösen Läsion. Die jeweilige Läsion wurde geöffnet und nach Isolierung des Zahnes wurde eine kleine Menge des infizierten Gewebes entnommen und mikrobiologisch kultiviert. Das restliche infizierte Gewebe wurde mittels photodynamischer Therapie behandelt, danach entfernt und ebenfalls kultiviert. Die Ergebnisse zeigen, dass in neun von zehn Fällen alle kultivierbaren Bakterien durch die photodynamische Therapie eliminiert wurden (s. Abb.11). Die Präsenz von Bakterien nach der photodynamischen Therapie im 10. Fall beruht darauf, dass der Patient (ein Kind) die Kavität nach der photodynamischen Therapie abgeleckt hatte.

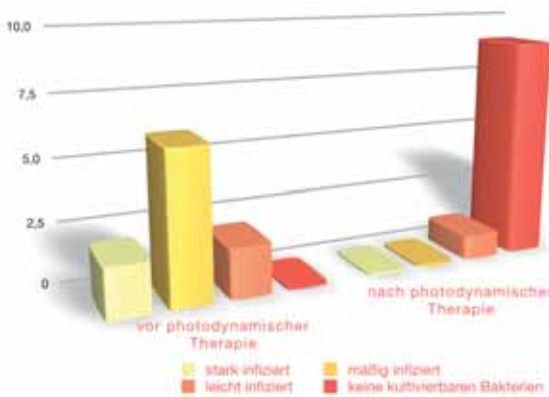


Abb.11:
Wirkung der photodynamischen Therapie auf kariöses Dentin.

4.3. Photodynamische Therapie in der PA- und Periimplantitis-Therapie / von Sofortimplantationen

In-vitro Studien haben gezeigt, dass die photodynamische Therapie effektiv gegen die Erreger von Parodontalerkrankungen wirkt. Wenn diese Technik auf die klinische Situation übertragen werden kann und die photodynamische Therapie in Parodontaltaschen angewendet werden kann, führt dies zu einer effizienten Eliminierung von parodontalen Krankheitserregern. Aufgrund ihrer Anatomie sind Zahnfleischtaschen jedoch schwieriger bakterienfrei zu machen und zu halten als z.B. Wurzelkanäle. Zusätzlich befinden sich in den Taschen Flüssigkeiten (z.B. Blut, Eiter), welche zu einer Verdünnung des Photosensitizers führen und damit dessen Aktivität herabsetzen könnten. Außerdem könnte der Zugang des Laserlichts in alle Bereiche der Taschen gehindert sein. Daher wurde für die Anwendung in der PA ein spezielles Gel entwickelt, in den der Photosensitizer eingebunden ist. Zahlreiche Studien zeigen die Wirksamkeit der photodynamischen Therapie in der PA.

Williams J A, Pearson G J, Colles M J, Wilson M

The photo-activated antibacterial action of toluidine blue O in a collagen matrix and in carious dentine. *Caries Res* 2004; 38: 530 – 536
Die photoaktivierte antibakterielle Wirkung von Toluidinblau O in einer Kollagenmatrix und in kariösem Dentin. *Caries Res.* 2004; 38: 530 – 536

Zusammenfassung:

Mit einem Photosensibilisator TBO [10 µg/ml] in Verbindung mit einem 100-mW-Diodenlaser, dessen Licht der Wellenlänge 635 nm über eine isotrope Spitze abgegeben wurde, konnten in eine Kollagenmatrix eingebettete *S mutans* wirksam abgetötet werden. Die Ergebnisse zeigten, dass sich orale Bakterien einschließlich *S mutans* durch Photo-aktivierte Desinfektion wirksam abtöten lassen, wenn die Organismen in einem Kollagen gel eingebettet oder einem kariösen Zahn vorhanden sind.

Pearson G J, Bonsor S J

Improved Restoration in Caries and root canals using a novel disinfection technique. As published in *Dentistry*, Oct. 2004, revised March 2005 to include most recent information.

Verbesserte Restauration bei Karies und im Wurzelkanal mit einer neuartigen Desinfektionstechnik. Veröffentlicht in *Dentistry*, Okt. 2004, überarbeitet im März 2005 mit neuesten Daten
Schlussfolgerung:

Bei Zahnkaries können mittels Photo-aktiver Desinfektion (PAD) Bakterien im erweichten Dentin beseitigt werden, was günstige Bedingungen für eine schnelle Ausheilung schafft. PAD wurde deshalb auch bei minimalinvasiven Techniken eingesetzt. Trotz der Einhaltung der Kriterien der besten Praxis blieben 20% der Wurzelkanäle nach herkömmlicher chemisch-mechanischer Behandlung infiziert. Durch Anwendung von PAD zur Desinfektion in Verbindung mit einem Reinigungsmittel wie Zitronensäure ließen sich die Bakterien in diesen Kanälen vollständig entfernen. Erste Followup-Daten deuten auf eine periradikulare Ausheilung in allen Fällen.

Williams J A, Pearson G J, Wilson M, Colles M J

Antibacterial action of Photo-Activated Disinfection (PAD) used on endodontic bacteria in planktonic suspension and in artificial and human root canals. *J Dent.* 2006 July; 34(6): 363 – 371

Antibakterielle Wirkung der photoaktivierten Desinfektion (PAD) auf Zahnbakterien in planktonischer Suspension und in artifiziellem und humanem Wurzelkanälen. *J Dent.* 2006 July; 34(6): 363–371
Schlussfolgerung:

Statistisch tötet PAD endodontische Bakterien signifikant ab, auch nach regelmäßiger Überprüfung. Die Tötungsrate variiert je nach Bakterienart.

Bonsor S J, Nichol R, Reid T M S, Pearson G J

Microbiological evaluation of Photo-Activated Disinfection in endodontics (An in vivo study). *British Dental Journal* 2006; 200: 337 – 341

Mikrobiologische Kontrolle der photoaktivierten Desinfektion in der Zahnmedizin (eine In-vivo-Studie). *British Dental Journal* 2006; 200: 337– 341
Schlussfolgerung:

Die Ergebnisse der Studie zeigen, dass die PAD-Technik alle kultivierbaren Bakterien erfolgreich beseitigt, wenn die korrekte Kombination von Photosensibilisator und Energiedosis verwendet wird und sowohl Licht als auch Photosensibilisator die Bakterien erreichen. Bei der Anwendung des Emittors ist dafür zu sorgen, dass er im Wurzelkanal nicht zu stark gekrümmt oder eingeklemmt wird.

Bonsor S J, Nichol R, Reid T M S, Pearson G J

An alternative regimen for root canal disinfection. *British Dental Journal* 2006; 201: 101 – 105

Ein alternatives Verfahren zur Wurzelkanaldesinfektion. *British Dental Journal* 2006; 201: 101 – 105
Schlussfolgerung:

Im Rahmen der vorliegenden Studie konnte gezeigt werden, dass die Anwendung eines alternativen Verfahrens zur Wurzelkanaldesinfektion hinsichtlich der Reduzierung oder Beseitigung der bakteriellen Besiedelung in den Kanälen wirksamer ist als Natriumhypochlorit.

Bonsor S J, Pearson G J

Current clinical applications of Photo-Activated Disinfection in restorative dentistry. *Dental Update* 2006; 33(3): 143 – 153

Aktuelle klinische Anwendung der photoaktivierten Desinfektion in der restaurativen Zahnmedizin. *Dental Update* 2006; 33(3): 143–153

Zusammenfassung:

Photo-aktivierte Desinfektion (PAD) wird in der Zahnchirurgie erfolgreich zur Desinfektion residueller weicher Kariesplaques eingesetzt, bei denen eine Exposition wahrscheinlich ist. Dadurch wird weniger Zahngewebe entfernt und die Behandlungsprognose verbessert. PAD stellt in der Zahnmedizin eine Möglichkeit dar, Kanäle wirksam zu desinfizieren. Für den Zahnchirurgen bedeutet dies die Gewissheit, dass Mikroorganismen vor der Obturation und Restauration wirksam abgetötet werden. PAD lässt sich potenziell für eine Reihe weiterer Anwendungen einsetzen. Die Möglichkeit der Übertragung auf die klinische Situation wird in derzeit laufenden wissenschaftlichen Untersuchungen geprüft.

Andersen R, Loebel N, Hammond D, Wilson M.

Treatment of Periodontal Disease by Photodisinfection Compared to Scaling and Root Planing. *J Clin Dent.* 2007; 18(2): 34 – 8.

Behandlung von Parodontitis mittels Photodesinfektion gegenüber Scaling und Root Planing. *J Clin Dent.* 2007; 18(2): 34 – 8.

Schlussfolgerung:

Im Rahmen der vorliegenden Studie konnte gezeigt werden, dass Scaling und Root Planing kombiniert mit Photo-aktiver Desinfektion zu signifikant besseren Ergebnissen führt gegenüber Scaling und Root Planing alleine.

Schuchert K-H, Jopp S

Rekonstruktion von körpereigenem Knochen an freiliegenden Implantatoberflächen unter Einsatz von PDT und rhBMP-2. *Implantologie Journal* 8 2004: 24 – 25

Zusammenfassung

Der dargelegte Fall soll eine neue Möglichkeit zur rekonstruktiven Knochenchirurgie an freiliegenden Implantatoberflächen zeigen. Im Unterschied zu anderen Methoden der Desinfektion ist PDT in der Lage, einen höheren Grad an Keimreduktion und damit günstigere Voraussetzungen für die Anwachsung von Knochen zu bewerkstelligen. Im Vergleich mit dem Einsatz von alloplastischem oder xenogenem Material besteht bei dieser Methode der rekonstruierte Knochen ausschließlich aus körpereigenem Knochen der Patienten. Und im Gegensatz zur Transplantation von autologem Knochen muss bei dieser Art des Vorgehens nicht an einer zweiten Stelle operiert werden, um Knochen zu entnehmen. Auch ein zweizeitiges Vorgehen ist nicht notwendig.

Burns T, Wilson M, Pearson G J

Sensitisation of cariogenic bacteria to killing by light from a helium-neon laser. J. Med. Microbiol. Vol. 38, 1993; 38: 401 – 405
Sensibilisierung kariogener Bakterien gegenüber Abtöten durch Helium-Neon-Laserlicht. J. Med. Microbiol. Vol. 38, 1993; 38: 401 – 405
Zusammenfassung:

Suspensionen der kariogenen Bakterien *Streptococcus mutans*, *S sobrinus*, *Lactobacillus casei* und *Actinomyces viscosus* wurden in Gegenwart von Toluidinblau O dem Licht eines Helium-Neon-Lasers der Stärke 7,3 mW ausgesetzt. Mit einer Farbstoffkonzentration von 50 µg/ml und einer Lichtenergiedosis von 33,6 J/cm² wurde innerhalb einer klinisch akzeptablen Expositionsdauer von 60 Sek. eine deutlich erhöhte Abtötungsrate (ca. 106 cfu) aller vier Arten erreicht. Exposition gegenüber Laserlicht ohne Farbstoff hatte dagegen keinen wesentlichen Einfluss auf die Vitalität der Organismen. Dieser Ansatz könnte daher für die Sterilisation einer kariösen Läsion vor deren Reparatur geeignet sein.

Burns T, Wilson M, Pearson G J

Killing of cariogenic bacteria by light from a gallium aluminium arsenide diode laser. J Dent. 1994; 22: 273 – 278
Abtöten kariogener Bakterien durch Licht eines Gallium-Aluminium-Arsenid-Diodenlasers. J Dent. 1994; 22: 273 – 278
Schlussfolgerung:

Suspensionen von *S mutans*, *S sobrinus*, *L casei* und *A viscosus* wurden in Gegenwart von Aluminium-disulfoniertem Phthalocyanin mit einem GaAlAs-Laser bestrahlt und die Anzahl der überlebenden Bakterien bestimmt. Die Abtötungsrate infolge letaler Photosensibilisierung lag bei etwa 106 cfu je Organismus. Diese Abtötungsrate wurde innerhalb einer klinisch akzeptablen Zeit erreicht, was den Schluss zulässt, dass letale Photosensibilisierung geeignet sein könnte, Bakterien in einer kariösen Läsion vor der Restauration zu beseitigen.

Burns T, Wilson M, Pearson G J

Effect of dentine and collagen on the lethal photosensitisation of Streptococcus mutans. Caries Res. 1995; 29: 192 – 197
Effekt von Dentin und Kollagen auf die letale Photosensibilisierung von Streptococcus mutans. Caries Res. 1995; 29: 192 – 197
Schlussfolgerung:

Nach Durchleiten des Lichts verschiedener Energiedichten von HeNe- und GaAlAs-Lasern durch demineralisierte Dentinscheiben wurde mit zwei Photosensibilisatoren, Toluidinblau O und AlPcS, ein effektives Abtöten von *S mutans* in der Größenordnung von 107 cfu erzielt. Ähnliche Abtötungsraten wurden beobachtet, wenn *S mutans* vor der Behandlung mit Photosensibilisator und Licht in einer Kollagenmatrix suspendiert wurde. Die Ergebnisse legen nahe, dass letale Photosensibilisierung geeignet sein könnte, *S mutans* in einer kariösen Läsion abzutöten, selbst wenn der Organismus in demineralisiertem Dentin suspendiert ist.

Wilson M, Burns T, Pratten J, Pearson G J

Bacteria in supragingival plaque samples can be killed by low-power laser light in the presence of a photosensitizer. Journal of Applied Bacteriology 1995; 78: 569-574
Abtöten von Bakterien in supragingivalen Plaqueproben mit einem Niedrigenergielaser in Gegenwart eines Photosensibilisators. Journal of Applied Bacteriology 1995; 78: 569-574
Schlussfolgerung:

Proben dentaler Plaques wurden mit Toluidinblau O bzw. AlPcS behandelt und mit Licht verschiedener Energiedichten von HeNe oder GaAlAs-Lasern bestrahlt. Die Kombination aus HeNe-Laser und Toluidinblau O erschien effektiver und reduzierte die Gesamtanzahl der Anaeroben auf der 10er-Logarithmuskala um 2,95, die Streptokokken-Gesamtanzahl um 5,4 und die Gesamtanzahl an Actinomyces um 3,34. Dies lässt den Schluss zu, dass Photosensibilisierung bei entsprechender Wirksamkeit in vivo als Mittel zur Beseitigung von Plaquebakterien aus einer Kariesläsion geeignet sein könnte.

Lambrechts P, Huybrechts B

Photoactivated disinfection (PAD): paintball endodontics Endo Tribune, U.S. Edition, VOL. 1, No. 7, Dezember 2006
Photo-aktivierte Desinfektion (PAD) Endo Tribune, U.S. Edition, VOL. 1, Nr. 7, Dezember 2006
Schlussfolgerung:

Auch wenn bisher nur begrenzt Daten zur klinischen Evidenz vorliegen, scheint PAD ein hohes Potenzial zur Desinfektion des Wurzelkanals zu haben. Um einen Benefit aus der Anwendung von PAD zu erzielen, müssen alle Routineschritte der Wurzelkanalaufbereitung sorgfältig durchgeführt werden.

PAD kann die Instrumentierung, das Spülen und die Entfernung des Smear Layers und des Biofilms nicht ersetzen, aber Hand in Hand mit einer perfekten Routine-Aufbereitung das Ergebnis verbessern. Und dies in Übereinstimmung mit dem Konzept der minimalinvasiven Endodontie.

Williams J A, Pearson G J, Colles M J, Wilson M

The effect of variable energy input from a novel light source on the photo-activated bactericidal effect of toluidine blue O on Streptococcus mutans. Caries Res 2003; 37: 190 – 193
Der Effekt variabler Energieabgabe einer neuartigen Lichtquelle auf den photoaktivierten bakteriziden Effekt von Toluidinblau O auf Streptococcus mutans. Caries Res. 2003; 37: 190 – 193
Zusammenfassung:

Die Studie untersuchte den Effekt verschiedener Energiedosen von Licht der Wellenlänge 635 nm aus einem neuartigen Lichtabgabesystem mit Hilfe eines 100-mW-Diodenlasers und eines Photosensibilisators. Das System erzielte eine Abtötung von 109 cfu/ml *S mutans* in planktonischer Lösung. Die antibakterielle Wirkung war direkt proportional zu den Energiedosen und nicht proportional zur Energieabgabe. Die Energiedosis von 1,8 J tötete 10 % der vorhandenen Bakterien ab. Eine signifikante Abtötung der Bakterien ließ sich bereits innerhalb von 30 Sekunden erzielen.

Lee M T, Bird P S, Walsh L J

Photo Activated Disinfection of the root canal: a new role for lasers in endodontics. Australian Endodontic Journal 2004; 30: 93 – 98

Photoaktivierte Desinfektion (PAD) des Wurzelkanals: eine neue Rolle von Lasern in der Zahnmedizin. Australian Endodontic Journal 2004; 30: 93 – 98

Schlussfolgerung:

In-vitro-Studien unter Verwendung von Niedrigenergielasern in Verbindung mit einem Photosensibilisator zur Abtötung oraler Bakterien im Wurzelkanal haben vielversprechende Ergebnisse erzielt. Die Eignung von PAD in der modernen Zahnmedizin beruht auf ihrer Fähigkeit zur wirksamen Desinfektion des Wurzelkanalraumes in einem Schritt, entweder im Vorfeld eines singularen Patientenbesuches oder als refraktäre Behandlung einer Wurzelkanalinfektion. Im letzteren Fall konnte PAD als zusätzliches Regime bei der Beseitigung einer persistierenden endodontischen Infektion eingesetzt werden, bei der herkömmliche Methoden erfolglos geblieben sind. Derzeit laufen klinische Studien, die prüfen, ob PAD für solche Applikationen geeignet ist. Die Anwendung einer Therapie mit Niedrigenergielaser-Bestrahlung hat insofern Vorteile, als sich der bakterizide Effekt von PAD ohne Schädigung des Patientengewebes und mit geringem Risiko einer Augenschädigung bei Arzt und Patient erreichen lässt. Darüber hinaus ist die dafür erforderliche technische Ausstattung im Vergleich zu Hochenergielasern kostengünstiger. Die PAD-Technik ist einfach anzuwenden, da die Photosensibilisatorlösung direkt in das Wurzelkanalsystem eingebracht werden kann und die Laserbestrahlung über ein mit einem Diffusor ausgestattetes Glasfaserkabel erfolgen kann.



In Deutschland:

Cumdente GmbH
Paul-Ehrlich-Straße 11
D-72076 Tübingen

Fon+49 (0) 70 71 975 57 21
Fax+49 (0) 70 71 975 57 22
info@cumdente.de
www.cumdente.de

Repräsentanz in Österreich:

Am Heumarkt 7/16
A-1030 Wien

Fon+43 (0) 1 3 19 14 85
Fax+43 (0) 1 3 19 14 98
info@cumdente.at

Repräsentanz in der Schweiz:

Exklusiv-Vertriebspartner
ProDentis GmbH
Blüemliweg 32
CH-8840 Einsiedeln
Fon+41 (0) 71 8 41 76 26
Fax+41 (0) 71 8 41 76 27
info@cumdente.ch
www.cumdente.ch